聴神経腫瘍摘出術

－精密な手術により良い結果が得られる腫瘍です－

聴神経腫瘍とは

脳神経の神経鞘細胞（シュワン細胞＝神経を包む鞘の細胞）にできる腫瘍を神経鞘腫と呼びますが、頭の中にできる全ての腫瘍で4番目に多い（8%）と言われています。これらの内9割は前庭神経（体のバランスをとる神経で三半規管につながっている）に発生し、聴神経腫瘍と呼ばれています。近年MRIの普及に伴い、直径15mm以下の小さな聴神経腫瘍が頻繁に発見されるようになってきました。このような小さな聴神経腫瘍に対してはガンマナイフなどの定位放射線治療が普及しつつありますが、照射後の再発、悪性化、あるいは照射野内に別の悪性腫瘍が発生する可能性を考慮し、特に若年者では摘出手術を選択することが多いです。

聴神経は3本の神経が一つの束になっています。上前庭神経、下前庭神経、そして蝸牛神経（音を伝える神経）です。この腫瘍は前庭神経から発生することが多いので前庭神経鞘腫と言っても良いのですが、通常3本の束の総称を用いて聴神経腫瘍と呼ばれています。聴神経は顔面神経（顔の筋肉を動かす神経）と並んで内耳道という穴の中を通っています（図１a）。この前庭神経に腫瘍ができると腫瘍が蝸牛神経と顔面神経を向こう側、つまりお腹側に押して圧迫することになります。そしてこの時顔面神経、蝸牛神経は薄く引き伸ばされてしまいます（図１b）。

（図１a）　（図1b）

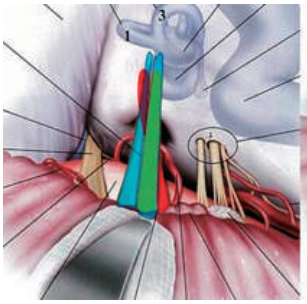

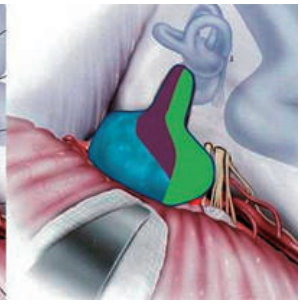

聴神経腫瘍の治療

聴神経腫瘍が見つかった後の方針について述べます。

1)　経過観察

腫瘍が小さい場合、患者さんが高齢の場合、症状が軽いあるいは殆どない場合、これらの場合は先ず外来で定期的にMRI等を行い経過をみます。そして症状が出てきた場合、あるいは腫瘍が大きくなった時点で治療を考えます。

2)　放射線治療

治療が必要になった時、腫瘍が小さい、患者さんが高齢、そして脳幹という大事な部分を圧迫していない場合は、定位的放射線治療としてガンマナイフという装置で治療を行います。

3)　手術

腫瘍が中程度から大きいもの、逆に小さくて聴力が残っているもの、これらの症例で患者さんが比較的若く全身麻酔が可能な場合は開頭手術を行います。

≪手術方法≫

比較的小さな聴神経腫瘍で聴力がまだ残っている場合は耳の聞こえを残すように手術を行います。大きな腫瘍で耳が聞こえなくなっている場合は手術後に聴力が戻ることはありません。どちらの場合も顔面神経の働きを残すのは絶対条件です。腫瘍がある程度以上の大きさになると、腫瘍の被膜と顔面神経を剥離する（剥がす）ことが困難になるため、顔面神経の周りの腫瘍を残すこともあります。

1）　聴力を残す手術（小型腫瘍）

図２aは左内耳道内にできた直径7mmの小さな聴神経腫瘍のMRIです。腫瘍は円形で内耳道という頭の中の小さな孔の中にあります。図２bのように手術後、腫瘍は消えています。図３に手術中の画像を示しましたが、内耳道の壁をドリルで削ると白い聴神経と灰色の腫瘍が見えています（a）。腫瘍を取り除き（b）奥を覗くと（c）白い神経が２本（左側が蝸牛神経、右側が顔面神経）見えています。このように聴力を残す手術ではできるだけ神経を傷めないように腫瘍だけを取り除きます。

（図２a）　（図２b）

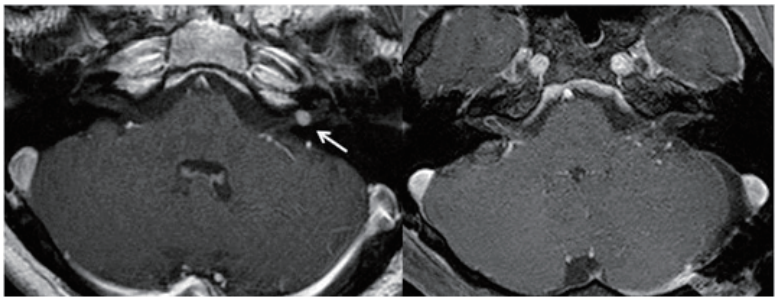

図２．左内自動内に直径7mmの円形の腫瘍（a、矢印）があり、手術後は消えている（b）

（図３a）　（図３b）　（図３c）

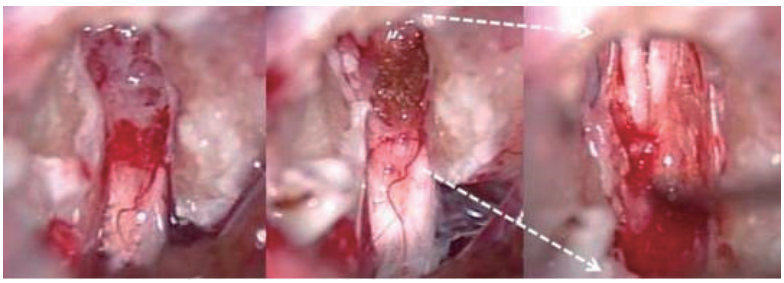

図３．小型腫瘍の術中写真．内耳道という骨の穴の天上を削り落とすと神経（白い部分）と腫瘍（灰色の部分）が見えます（a）．神経をきれいに残し腫瘍を取り除いたところ（b）、ここを拡大すると2本の神経（左が蝸牛神経、右が顔面神経）見える（c）

2）　中型腫瘍

図４は右内耳道から脳槽にはみ出している直径15mmの中型腫瘍です。小型腫瘍同様に聴力が残っている場合は蝸牛神経を傷めないように、残っていない場合は顔面神経のみを傷めないように気をつけます。この症例では聴力を残しました。手術中の画像でも腫瘍が内耳道からはみ出しているのがわかります（図５a）。内耳道の壁を削り腫瘍を取り除きますが、この大きさの腫瘍になると腫瘍の被膜（皮）を薄く残して摘出し、腫瘍の下にある蝸牛神経、顔面神経を傷めないように気をつけます。内耳道の外ではそれぞれの神経が綺麗に残っていることがわかります（５：三叉神経、８：蝸牛神経、７：顔面神経）。

（図４a）　（図４b）

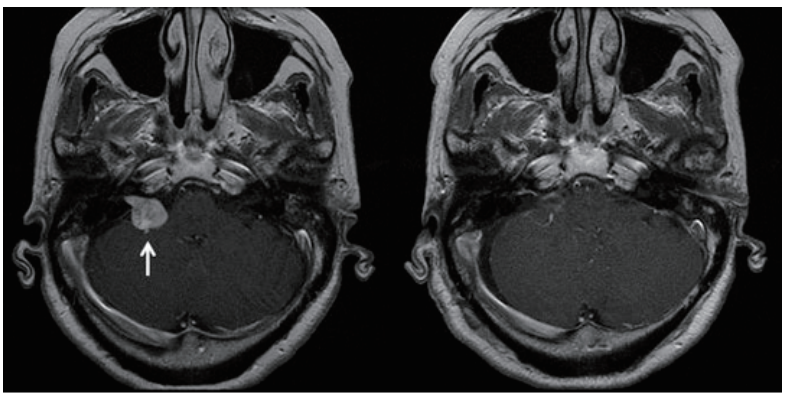

図４．内耳道内とはみ出した腫瘍（a、矢印）が手術で摘出され、薄い被膜が白く残っている（b）．

（図５a）　（図５b）　（図５c）

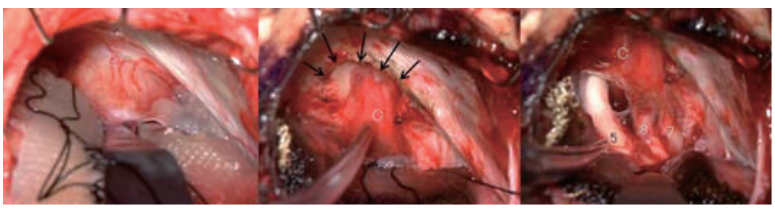

図５．手術中の画像、矢印が腫瘍（a）．神経が薄いピンクの被膜を被っているのがわかります（bc）．

3）　大型腫瘍

図６のように脳幹を圧迫するような大きな腫瘍ではその圧迫を取り除くこと、そして顔面神経を傷めないことに主眼を置いて手術を行いま

大型腫瘍でも中型同様顔面神経に癒着した腫瘍の被膜を残して中身を摘出するという方法です。このように大きな腫瘍でもほぼ全摘出することができれば再発することは殆どありません（図６bは術後）。

（図６a）　　（図６b）

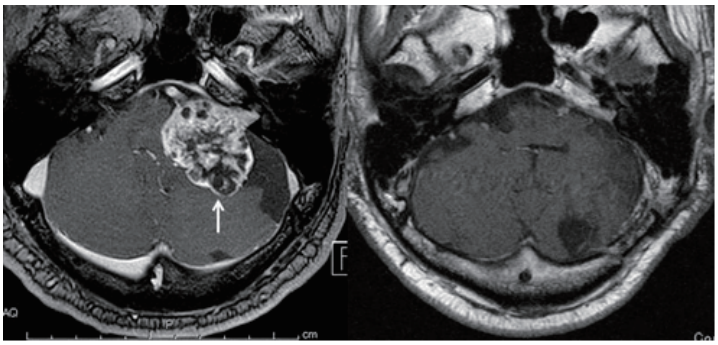

図６．内耳道から大きくはみ出して脳幹、小脳を強く圧迫している腫瘍（a）．術後は腫瘍が消えている（b）．

執筆者の時村は１年に15例、この数年に100例近くの聴神経腫瘍手術を手掛けていますが、紹介しました通り、安全で確実な治療を目指しています。手術成績は腫瘍摘出率90%、再発率10%、術後顔面神経麻痺が5%、聴力温存率（術前有効聴力のあった腫瘍が術後有効聴力を残すことができた）50%です。つけ加えますと、聴神経腫瘍の手術は手術の技術だけでなく、安全に行うための術中神経モニタリング（手術中に神経の働きをチェックしながら行う）、術前、術後のケア等、専門チームによる治療が必要です。そしてできるだけ多くの症例を経験している施設で行うべきと考えられます。

執筆者：鹿児島市立病院脳神経外科　時村　洋